

2025年山东省春季高考第一次模拟考试

护理类专业知识试题

本试卷分卷一（选择题）和卷二（非选择题）两部分，满分200分，考试时间120分钟，考生请在答题卡上答题，考试结束后，请将本试卷和答题卡一并交回。

卷一（选择题，共100分）

一、选择题（本大题50小题，每题2分，共100分。在每小题列出的四个选项中，只有一项符合题目要求，请将符合题目要求的选项字母代号选出，并涂在答题卡上）

- 假复层纤毛柱状上皮分布于()
A.食管 B.气管
C.膀胱 D.外耳道
- 可维持子宫前屈的韧带是()
A.子宫阔韧带 B.子宫圆韧带
C.子宫主韧带 D.骶子宫韧带
- 气管分为颈部和胸部，二者的分界标志是()
A.胸骨角平面 B.颈静脉切迹
C.第七胸椎体 D.第六胸椎体平面
- 房间隔缺损好发部位是()
A.右心耳 B.卵圆窝
C.膜部 D.卵圆孔
- 胃在中等充盈情况下的位置是()
A.左季肋区 B.右季肋区
C.左季肋区和腹上区 D.腹上区
- 在延髓脑桥沟中出入的脑神经从内向外是()
A.三叉神经、面神经、展神经 B.三叉神经、面神经、前庭蜗神经
C.三叉神经、展神经、前庭蜗神经 D.展神经、面神经、前庭蜗神经
- 激活胰液中胰蛋白酶原的是()
A.盐酸 B.胆汁
C.内因子和胰蛋白酶 D.肠激酶和胰蛋白酶
- 平均动脉压等于()
A.收缩压+1/3舒张压 B.舒张压+1/3收缩压
C.收缩压+1/3脉压 D.舒张压+1/3脉压
- 下列各项中属于渗透性利尿的是()
A.饮大量茶水 B.饮大量清水
C.静脉输注大量生理盐水 D.用25%甘露醇脱水
- 用力呼吸的特点是()
A.吸气是主动的，呼气是被动的 B.吸气是被动的，呼气是主动的
C.吸气和呼气都是主动的 D.吸气和呼气都是被动的
- 正常人眼在视近物时，视觉调节过程包括()
A.晶状体变凸，瞳孔缩小，双眼球会聚
B.晶状体变凸，瞳孔扩大，双眼球会聚
C.晶状体不变，瞳孔缩小，双眼球会聚
D.晶状体变凸，瞳孔不变，双眼球会聚
- 下列属于营养不良性萎缩的是()
A.脑积水时脑的萎缩 B.骨折患者的肌肉萎缩
C.垂体病变引起的性腺萎缩 D.脑动脉硬化患者的脑萎缩
- 下列属于不稳定细胞的是()
A.神经细胞 B.淋巴、造血细胞
C.骨细胞 D.平滑肌细胞
- 炎症改变中，最有防御意义的是()
A.白细胞渗出 B.分解代谢亢进
C.炎症介质形成 D.炎性充血
- 休克晚期血管内形成的血栓为()
A.白色血栓 B.混合血栓
C.红色血栓 D.透明血栓
- 肝性水肿最典型特征()
A.眼睑 B.身体低垂部位
C.腹水 D.肺水肿
- 既能治疗支气管哮喘，又能治疗心源性哮喘的药物是()
A.氨茶碱 B.哌替啶

- C.吗啡
18.关于合理用药原则,下列错误的是()
A.用药仅依据公式
C.对因和对症治疗并重
- D.沙丁胺醇
B.根据病情及时调整药物和剂量
D.联合用药时注意药物间的相互作用
- 19.因刺激性干咳限制使用的降压药是()
A.卡托普利
C.普萘洛尔
- B.硝苯地平
D.氢氯噻嗪
- 20.维生素 K 用于治疗()
A.纤溶酶活性亢进引起的出血
C.使用华法林过量引起的自发性出血
- B.使用肝素引起的自发性出血
D.使用链激酶过量引起的自发性出血
- 21.应用胰岛素最常见的不良反应是()
A.胰岛素耐受性
C.过敏反应
- B.低血糖反应
D.局部反应
- 22.治疗重症肌无力首选()
A.毛果芸香碱
C.阿托品
- B.新斯的明
D.酚妥拉明
- 23.王女士,43岁,患肺结核,医生给予链霉素抗结核治疗,用药1个月患者出现了耳鸣,继而听力丧失,患者出现了()
A.副作用
C.后遗效应
- B.继发反应
D.毒性反应
- 24.丙硫氧嘧啶治疗甲亢的严重不良反应是()
A.皮肤瘙痒
C.粒细胞缺乏
- B.关节痛
D.咽痛、喉头水肿
- 25.抗铜绿假单胞菌感染有效的药物()
A.头孢氨苄
C.头孢呋辛
- B.青霉素 G
D.羧苄西林
- 26.有癫痫或精神病史者抗结核治疗时应慎用()
A.利福平
C.异烟肼
- B.乙胺丁醇
D.吡嗪酰胺
- 27.成人继发性肺结核中最常见的是()
A.原发型肺结核
- C.浸润型肺结核
D.结核性胸膜炎
- 28.患者王平,男,35岁,体检:收缩压160mmHg(21.3kPa),连续检测一周,收缩压始终在此数值上,该患者血压值符合的诊断是()
A.临界高血压
C.中度高血压
- B.轻度高血压
D.重度高血压
- 29.谢女士,38岁,患者以心慌、多汗及乏力主诉入院。清晨患者起床前安静时测脉率110次/min, BP20.0/13.3kPa(150/100mmHg),甲状腺Ⅲ度肿大,双手震颤,突眼,诊断为甲状腺功能亢进症。其基础代谢率属于()
A.偏低
C.中度甲状腺机能亢进症
- B.轻度甲状腺机能亢进症
D.重度甲状腺机能亢进症
- 30.患者女性,15岁,诊断为急性淋巴细胞性白血病,查体:体温39°C,面色苍白,贫血貌,双下肢皮肤瘀斑。急性淋巴性白血病的细胞浸润多发生于()
A.肾脏
C.心
- B.肺
D.肝、脾
- 31.王女士,44岁,高血压病史20年,不规则服药。某日晨起后突发头痛,意识不清,30分钟后到医院就诊。体检:昏迷, BP180/95mmHg。诊断为脑出血,其最常见的病因为()
A.高血压动脉硬化
C.脑动脉炎
- B.脑动脉先天畸形
D.脑瘤出血
- 32.消化性溃疡患者大出血时,护士在对其进行饮食指导时应告知患者()
A.可以吃蛋糕
C.可以吃馒头、软饭
- B.禁食
D.可以喝粥
- 33.左心衰竭最主要的体征是()
A.肺部湿啰音
C.水冲脉
- B.心尖区收缩期奔马律
D.体循环淤血
- 34.下列属于特异性感染的是()
A.疖
C.急性乳腺炎
- B.丹毒
D.结核
- 35.胸部、上腹部术后拆除缝线的时间是术后()
A.4-5日
C.7-9日
- B.6-7日
D.10-12日
- 36.颅中窝骨折可能损伤的脑神经是()
A.视神经
C.舌咽神经
- B.听神经
D.嗅神经

- 37.患者,男性,61岁,因食管癌吞咽困难1月余导致高渗性缺水。给输液治疗的首选液体是()
- A.氯化钠注射液
B.5%葡萄糖注射液
C.复方氯化钠溶液
D.10%葡萄糖注射液
- 38.乳腺癌患者若累及 Cooper 韧带,可出现()
- A.橘皮样改变
B.卫星结节
C.酒窝征
D.铠甲状癌
- 39.T 管引流期间,若病人出现大便颜色加深,体温下降,黄疸消退,提示()
- A.肝功能不佳
B.胆总管下端不通畅
C.T 管阻塞
D.胆道梗阻解除
- 40.患者,女,32岁。1小时前不慎被开水烫伤左臀及双小腿,创面有较多大水疱病人剧痛。其烧伤深度及面积分别为()
- A.浅Ⅱ度,15.5%
B.深Ⅱ度,15.5%
C.浅Ⅱ度,16%
D.深Ⅱ度,16%
- 41.急性继发性腹膜炎最常见的病因是()
- A.腹内脏器穿孔或破裂
B.腹部手术时污染腹腔
C.腹腔内脏器炎症扩散
D.胃肠道、胆道吻合口渗漏
- 42.休克病人经补液后,血压仍低,中心静脉压不高,5~10 min 后经静脉注入等渗盐水 250mL,如血压升高,而中心静脉压不变,提示()
- A.心功能不全
B.血容量过多
C.血容量不足
D.血管张力过高
- 43.腹内压增高时痔核脱出,不能自行还纳,需用手辅助才能还纳,此为几期内痔()
- A.I 期
B.Ⅱ期
C.Ⅲ期
D.Ⅳ期
- 44.骨折的专有体征是()
- A.压痛、肿胀、畸形、反常活动
B.畸形、反常活动、骨擦音或骨擦感
C.压痛、淤斑、畸形、反常活动
D.肿胀、畸形、淤斑、骨擦音或骨擦感
- 45.某孕妇宫底高度在脐上 3 横指,妊娠时间大约是()
- A.20 周末
B.24 周末
C.28 周末
D.32 周末
- 46.孕 30 周,骶左前位,胎心音的听诊部位应在()
- A.脐下左侧
B.脐下右侧
C.脐上右侧
D.脐上左侧
- 47.下列关于前置胎盘的表现叙述错误的是()
- A.先露下降受阻
B.子宫张力较高,胎心音不易闻及
C.无痛性阴道流血
D.子宫下段闻及胎盘血流音
- 48.52 岁妇女,绝经 10 年,现有阴道出血数月。妇检:子宫稍大,较软,附件阴性。应主要怀疑的疾病是()
- A.老年性阴道炎
B.子宫肌瘤
C.宫颈糜烂
D.子宫内膜癌
- 49.诊断葡萄胎可靠和敏感的指标是()
- A.B 超
B.hCG 测定
C.X 线检查
D.阴道检查
- 50.女性,32 岁,停经 45 天,突然右下腹撕裂样疼痛,想解大便,并有少量阴道流血,检查:全腹压痛,右侧为甚,该病人可能是()
- A.先兆流产
B.难免流产
C.输卵管妊娠破裂
D.月经失调

卷二（非选择题，共 100 分）

二、简答题（本大题 8 小题，共 54 分）

- 1.（本小题 6 分）简述肾上腺分泌的激素。
- 2.（本小题 6 分）为防治酚妥拉明引起的体位性低血压，注射给药时有何注意事项？
- 3.（本小题 8 分）胃酸由何种细胞分泌？并简述胃酸的生理作用。
- 4.（本小题 6 分）简述动脉粥样硬化继发性复合病变期常见的病变。
- 5.（本小题 6 分）简述上消化道提示有活动性出血的征象。
- 6.（本小题 6 分）简述慢性肾炎的治疗要点。
- 7.（本小题 8 分）简述直肠癌的表现与转移方式。
- 8.（本小题 8 分）简述子宫脱垂的病因及分度。

三、识图题（本大题 8 分）

在相应的位置分别写出图 3-1 中各数字所指结构的名称。（8 分）

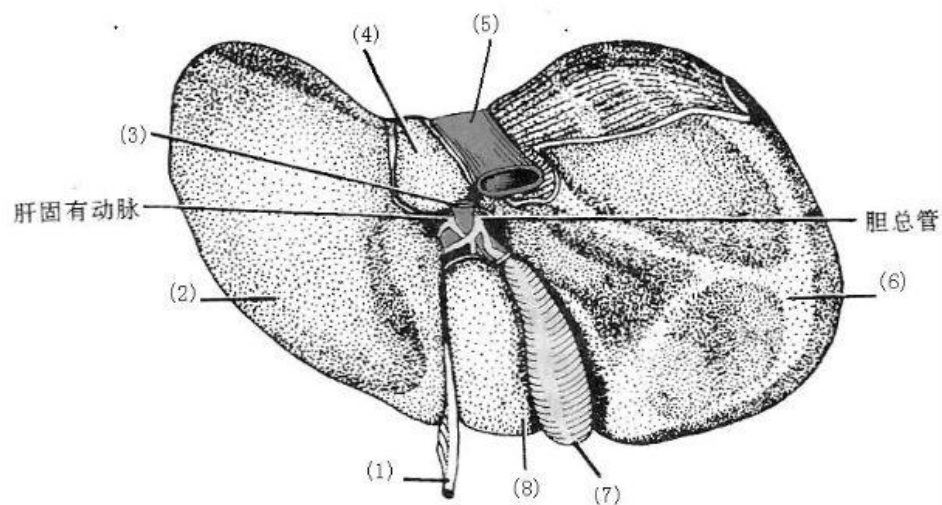


图 3-1

- (1) _____ (2) _____ (3) _____ (4) _____
 (5) _____ (6) _____ (7) _____ (8) _____

四、综合分析题（本大题 2 个小题，共 38 分）

1.（本小题 18 分）宋先生，51 岁，因“腹胀、乏力及食欲下降 1 年，加重 1 个月”入院。1 个月前上述症状逐渐加重，并发现腹部胀大，双下肢水肿，遂来院就诊，门诊以“肝硬化腹水”收住入院。既往有乙型肝炎病史 10 余年。护理体检：T36.7℃，P82 次/分，R20 次/分，BP100/60mmHg。一般状态较差，面色灰暗，巩膜黄染，胸前可见多个蜘蛛痣。颈软，无颈静脉怒张，双肺无异常，心率 82 次/分，律齐，各瓣膜听诊区未闻及杂音。腹部明显膨隆，肝未触及，脾肋下 4.5cm，质韧，无压痛。移动性浊音阳性，双下肢凹陷性水肿。血常规检查：红细胞 $3.0 \times 10^{12}/L$ ，白细胞 $3.5 \times 10^9/L$ ，血小板 $90 \times 10^9/L$ 。肝功能检查：ALT342U/L，清蛋白 20g/L，血清总胆红素 284 $\mu\text{mol}/L$ ，HBsAg(+)。腹部 B 超提示：脾大、腹水。临床诊断为肝硬化失代偿期。请回答：

- (1) 该病人发生肝硬化的原因。（1 分）
- (2) 肝硬化失代偿期肝功能减退的主要表现。（8 分）
- (3) 肝硬化腹水形成的因素。（5 分）
- (4) 护理诊断及合作性问题。（4 分）

2.（本小题 20 分）患者，男，30 岁。2 小时前因车祸撞伤腹部送往医院。自述口渴、头晕、心慌、腹痛。查体：血压 70/50mmHg，脉搏 140 次/分，意识淡漠，面色苍白，四肢冷，左上腹见皮肤擦痕，左上腹及下腹部有压痛，轻度反跳痛，肌紧张不明显，移动性浊音(-)，肠鸣音正常，其他检查未见明显异常。请回答：

- (1) 护理诊断及合作性问题。（4 分）
- (2) 休克的分期及微循环特点。（8 分）
- (3) 主要护理措施。（8 分）